

КОНЦЕПЦИЯ НОВОГО ДИЗАЙНА ИМПЛАНТАТА с целью сохранения гребня альвеолярного отростка: предварительные результаты и описание случая

Harold Baumgarten

• DMD

Roberto Cocchetto

• DDS, MD

Tiziano Testori

• DDS, MD

Alan Melzer

• DMD, MScD

Stephan Porter

• DDS, MSD, MS

Общеизвестно, что после раскрытия двухэтапного дентального имплантата и выполнения этапа протезирования происходят изменения в вертикальном уровне высоты костного гребня вокруг шейки имплантата. Данная статья посвящена новому дизайну имплантата, в котором применяется концепция “переключения платформы” (“platform switching”) как способ уменьшения и устранения потери гребня альвеолярного отростка. Здесь представлены предварительные результаты клинических наблюдений применения новой конструкции имплантатов.

ЦЕЛИ ИССЛЕДОВАНИЯ

В данной статье обсуждается механизм, способствующий потере кости после реставрации с применением имплантата.

Задачи исследования:

- Определить механизм, участвующий в потере кости альвеолярного гребня после раскрытия имплантата.
- Понять, как концепция “switching platform” способствует уменьшению или устранению этого явления в связи с новой конструкцией имплантата.

Долгое время считалось, что послереставрационное уменьшение высоты костного гребня вокруг эндооссального зубного имплантата является нормальным следствием функционирования дентальных имплантатов, предназначенных для двухэтапной процедуры [14]. Обычно такие изменения не происходят, пока имплантат целиком находится под слизистой оболочкой. Явление краевой резорбции наблюдается, когда на втором этапе хирургического вмешательства фиксируется протезная конструкция или имплантат для двухэтапной хирургии устанавливается по одноэтапному протоколу, или если имплантат преждевременно подвергается воздействию бактерий и внутриротовой среды [5].

В своих исследованиях Nermann и др. показали, что потеря кости альвеолярного гребня обычно происходит на высоту при-

мерно 2 мм в апикальном направлении у места соединения имплантата с абатментом (IAJ) [6]. Такая локализация наблюдается постоянно независимо от местоположения IAJ относительно первоначального уровня костного гребня [6]. Исследователи также продемонстрировали, что добавление текстурированного поверхностного слоя для укрепления костной ткани в пределах 0.5 мм IAJ не предотвращает резорбцию кости на 2 мм в апикальном направлении к IAJ [6].

В исследованиях, выполненных различными авторами, предлагается объяснение, почему присутствие IAJ способствует резорбции смежной костной ткани. Ericsson и др. получили гистологическое подтверждение наличия воспалительного клеточного инфильтрата в зоне высотой 1-1,5 мм, смежной с IAJ [7]. Berglundh и Lindhe пришли к выводу, что для образования барьера из слизистой ткани требуется примерно 3 мм периимплантатной слизистой оболочки [8]. Это наводит на мысль о том, что изменение костного гребня может происходить с образованием про-

странства в случае неадекватной высоты мягкой ткани; таким образом может создаваться биологическая изоляция, которая защищает костный гребень от воздействия внутриротовой среды.

Данные работы были направлены на исследование систем имплантатов, в которых диаметр опорной поверхности имплантата соответствует диаметру абатмента. При такой общепринятой методике воспалительный клеточный инфильтрат локализуется в зоне фиксации имплантата и супраструктуры.

PLATFORM SWITCHING

Концепция “platform switching” (“переключение платформы”) подразумевает использование абатмента меньшего диаметра на имплантате большего диаметра; такое соединение смещает IAJ к центральной оси имплантата [5]. Lazzara и Porter выдвигают теорию, что такое смещение IAJ внутрь также способствует смещению воспалительного клеточного инфильтрата внутрь и в сторону от костного гребня, что уменьшает изменение

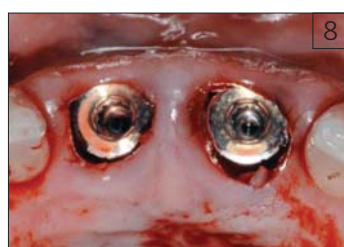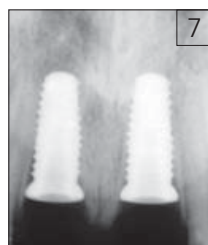

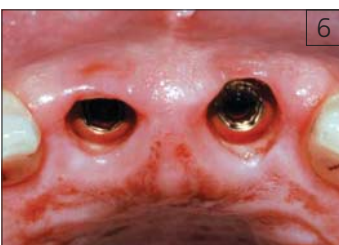
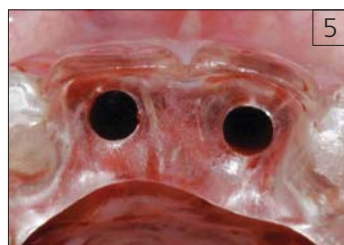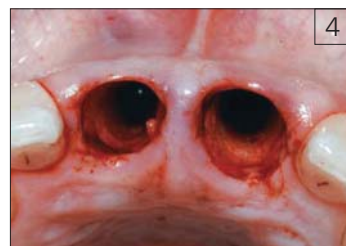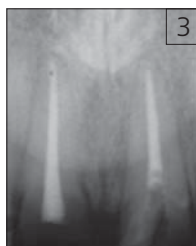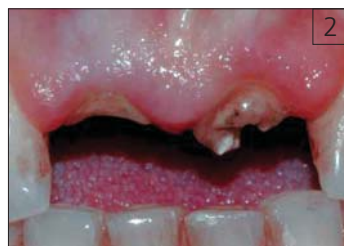■Рис. 1. Схематическое изображение Certain Prevail Implant. Обратите внимание на сужение тела и пояса имплантата в области платформы при изготовлении стандартной коронки

■Рис. 2. Рентгенограмма не подлежащих восстановлению центральных резцов (до операции)

■Рис. 3. Первоначальный рентгеновский снимок - центральные резцы были пролечены эндодонтически, перелом коронковой части зуба

■Рис. 4. Окклюзионная проекция, лунки после удаления зубов. Для сохранения профиля мягкой ткани лоскут не отслаивался

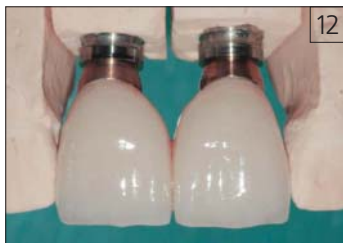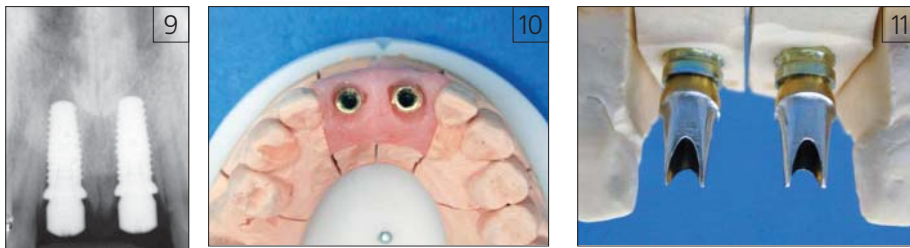


■Рис. 5. Клинический вид в окклюзионной проекции расположения хирургического шаблона. Запланированное место установки имплантата обозначено отверстиями

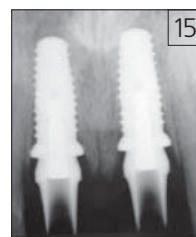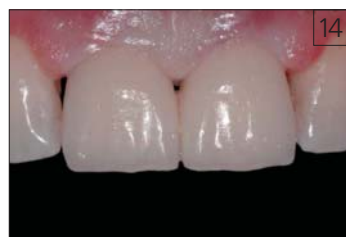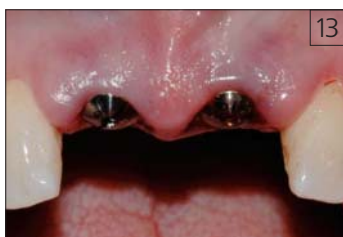■Рис. 6. Клинический вид окклюзионной проекции установленных имплантатов. Обратите внимание на то, что десневые сосочки сохранялись на протяжении всей процедуры

■Рис. 7. Рентгеновский снимок в периапикальной плоскости, сделанный сразу же после установки имплантата. Обратите внимание на высоту кости по вертикали между имплантатами

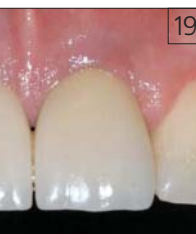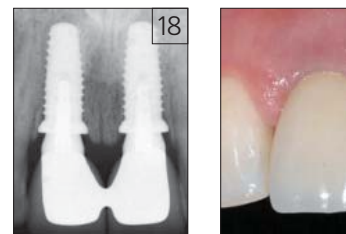
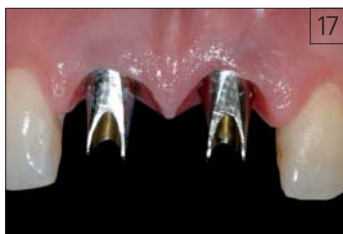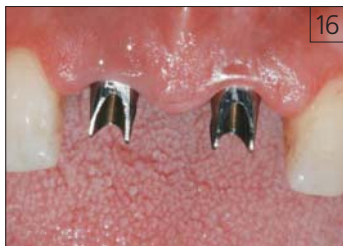■Рис. 8. Окклюзионная проекция имплантатов с формователями десны после хирургической процедуры. Во время операции десневые сосочки не нарушались



■Рис. 9. Рентгеновский снимок двух имплантатов с формирователями десны диаметром 4 мм. Обратите внимание на то, что платформы имплантатов для реставрации находятся ниже гребня
 ■Рис. 10. Вид в окклюзионной проекции рабочей гипсовой модели с отпечатком мягкой ткани в эластичном материале. Платформы имплантатов для реставрации имеют цветную маркировку для упрощения процесса реставрации
 ■Рис. 11. Вид отпрепарированных абатментов на модели. Platform switching является конструктивной особенностью Certain Prevail Implant
 ■Рис. 12. Две временные коронки, шинированные вместе на отпрепарированных абатментах



■Рис. 13. Вид мягких тканей вокруг имплантатов и формирователей десны через три дня после их установки. Обратите внимание на быстрое заживление мягких тканей
 ■Рис. 14. Вид в лицевой проекции отпрепарированных абатментов. Их покрытие из нитрида титана под цвет золота помогает маскировать металлический оттенок титановых абатментов
 ■Рис. 15. Вид в лицевой проекции временных коронок сразу же после цементирования. Мягкие ткани вокруг имплантатов адаптируются к контурам временных коронок
 ■Рис. 16. Рентгеновский снимок, сделанный через три дня после установки имплантата. Реставрационные платформы имплантата для опорных зубов и имплантаты расположены ниже гребня



■Рис. 17. Клинический вид заживления мягкой ткани через восемь недель после установки имплантата. Костная ткань поддерживает десневые сосочки
 ■Рис. 18. Рентгеновский снимок реставрации. Обратите внимание на минимальную коррекцию межпроксимальной кости и отсутствие потери костной ткани относительно реставрационных платформ
 ■Рис. 19. Послеоперационный вид в лицевой проекции выполненной реставрации. Окончательные коронки были шинированы для обеспечения большей устойчивости по просьбе пациента, которому выполнялось изготовление временных коронок

костной ткани, происходящее вокруг IAJ [5]. Вопрос о сохранении костного гребня поднимался и производителями других серийно выпускаемых имплантационных систем, относя этот феномен на счет микроетенции у коронкового аспекта имплантата, способа соединения, вариантов прикуса или сочетания всех этих факторов [9].

В 1991 году компания Implant Innovations, Inc. (3i, Palm Beach Gardens, FL) представила имплантаты диаметром 5 мм и 6 мм с изолирующими поверхностями (т.е. восстановительные платформы) такого же диаметра. Предполагалось, что такие имплантаты большего диаметра с поверхностью большего размера увеличат контакт кост-

ной ткани с имплантатом при размещении более коротких имплантатов на участках с ограниченной высотой кости, например, под верхнечелюстной пазухой или над нижележащим альвеолярным каналом. Способность увеличивать контакт кости с имплантатом за счет использования имплантатов большего диаметра также повысила вероятность достижения первичной стабильности на участках с костной тканью плохого качества. В момент представления имплантатов большого диаметра не было протезных компонентов с согласованными размерами. Следовательно, клиницисты восстанавливали их с помощью стандартных 4,1-мм абатментов.

Через 5 лет типичная картина резорбции кости гребня на рентгеновских снимках не обнаруживалась в тех случаях, когда использовалось "platform switching". Lazzara и Porter полагают, что это происходило из-за того, что, вследствие смещения IAJ внутрь, также происходило изменение локализации воспалительного клеточного инфильтрата в пределах зоны, ограниченной 90°, которая напрямую не примыкала к костному гребню.

Возможность уменьшать или устранять потерю кости может привести к значительному улучшению эстетических свойств и клинических результатов. Для ускорения практического применения метода "platform switching" был разработан Certain Prevail Implant (3i, Implant Innovations, Inc., Palm Beach Gardens, FL). В его конструкции используется двойная протравливаемая кислотой поверхность Osseotite, благодаря которой увеличивается контакт костной ткани и имплантата. Как *in vitro*-, так и *in vivo*-исследованиях было продемонстрировано, что оригинальный Osseotite имплантат (гибридная конструкция в виде наружного шестигранника с параллельными стенками) проявлял характеристики, отличные от версий с машинной обработкой поверхностей [10, 14].

Конструкцией предусмотрено, что коронковый аспект у Certain Prevail Implant немного шире диаметра тела имплантата с прямыми стенками, с расширением под углом примерно 30° и образованием пояска диаметром 4,8 мм (рис. 1). Такой расширенный поясок может обеспечивать более прочное сцепление с костным гребнем, лучшую изоляцию постэкстракционных зубных лунок и большую первичную стабильность. Затем поясок сжимается в обратном направлении под углом 15° для получения кодированной цветом реставрационной платформы диаметром 4,1 мм. При реставрации 4,8 мм пояска имплантата соответствующим 4,1 мм протезным компонентом происходит смещение IAJ внутрь, при этом воспалительный инфильтрат смещается от окружающей кости. Для получения такого эффекта имплантат следует устанавливать на уровне гребня в случае достаточной толщины мягкой ткани и межжюкклизонной высоты или ниже гребня в случае недостаточной толщины мягкой ткани и/или межжюкклизонного расстояния.

ОПИСАНИЕ СЛУЧАЯ

Пациент, 28 лет, имеет не подлежащие восстановлению верхние центральные резцы. Зубы ранее были пролечены эндодонтически, при обращении — продольный травматический перелом (рис. 2 и 3). Зубы были аккуратно удалены, и с помощью хирургического шаблона были установлены два имплантата 5,0 мм x 13 мм (а именно Certain Prevail, 3i, Palm Beach Gardens, FL) по одноэтапному протоколу (рис. 4-8). Имплантат определенного диаметра и длины был выбран врачом на основе размера и формы индивидуальных лунок. Имплантаты устанавливались безлоскутной методикой, чтобы предотвратить травмирование сосудистой системы щечной кортикальной пластинкой, что часто ассоциируется с применением лоскута на полную толщину. Кроме того, принимались все меры, чтобы не касаться щечной пластинки лунок во время препарирования места для имплантата.

Одновременно устанавливались формирователи десны с 5 мм выступающими профилями и 4,1 мм восстановительными платформами (рис. 9 и 10). После операции пациенту были назначены антибиотики и противовоспалительные препараты.

Через 3 дня изготовлены два 4,1 мм абатмента (а именно Certain Prevail, 3i, Palm Beach Gardens, FL), обработанных зубным техником на рабочей гипсовой модели, были установлены на имплантаты и зафиксированы с усилием до 20 Нсм (рис. 11 – 14). Эти титановые абатменты имеют покрытие из нитрида золота, чтобы маргинальная десневая ткань не приобретала серый оттенок. Затем на абатменты устанавливались две временные акриловые коронки с применением временного цемента с выведением из окклюзии согласно протоколу немедленной безокклюзионной нагрузки (рис. 15) [15]. Был сделан внутривидеоснимок (рис. 16). Пациента проинструктировали не допускать нагрузки на коронки в течение, по крайней мере, восьми недель. Рекомендовалась мягкая чистка зубов пастой, содержащей хлоргексидин.

По истечении 2-месячного периода заживления (рис. 17) получили клиническое подтверждение костной интеграции и были установлены две металлокерамические коронки. Прогноз относительно сохранения десневых сосочков был отличным. Коронки были изготовлены на моделях, оттиски были сделаны во время установки имплантата.

ОБСУЖДЕНИЕ РЕЗУЛЬТАТОВ

В течение более десяти лет велись клинические наблюдения за эффектами сохра-

нения костной ткани при использовании “platform switching”. Данная методика успешно использовалась многими клиницистами во всем мире.


Процедура подразумевает наличие на месте “переключения (switch)” с того дня, когда имплантат обнажается или подвергается воздействию внутривидеосреды независимо от используемого метода – одно- или двухэтапного. Ее нельзя использовать после образования “биологической ширины” вокруг обычной конфигурации на границе раздела “имплантат-абатмент” для восстановления высоты костного гребня. К потенциальным случаям применения относятся ситуации, когда в эстетически значимой зоне желательнее установить более крупный имплантат, а промежуток для реставрации ограничен; когда сохранение кости гребня может способствовать улучшению эстетических свойств; и когда необходимо использовать более короткие имплантаты.

Важно отметить, что для получения адекватной “биологической ширины” необходимо иметь достаточную толщину ткани (не менее 3 мм). В отсутствие достаточного количества мягкой ткани вероятнее всего произойдет резорбция кости независимо от конфигурации имплантата [16-19]. Для этого иногда требуется, чтобы платформа имплантата помещалась ниже костного гребня, чтобы получить адекватную глубину мягкой ткани. Кроме того, необходимо иметь достаточную ширину гребня (а именно не менее 6,8 мм) для размещения 4,8 мм платформы. Однако клинический результат и рентгенографическое подтверждение сохранения кости гребня

могут зависеть от выбора пациента и способа лечения.

Хотя иногда обнаруживалось сохранение кости в результате использования абатмента стандартного диаметра на имплантате большего диаметра, существовала вероятность введения в заблуждение клиницистов, которые пытались использовать эту стратегию, применяя стандартные компоненты. Техники-лаборанты и стоматологи, занимающиеся реставрационным лечением, привыкли работать с имплантатами и абатментами с одинаковыми диаметрами. Конструкция Certain Prevail Implant с координирующим пояском гарантирует согласованность диаметра опорной поверхности имплантата и восстановительной платформы опорного зуба, сводя к минимуму вероятность неверного выбора компонента, способа лабораторной обработки и протеза.

ВЫВОДЫ

Предварительные результаты позволяют предположить, что ожидаемую потерю кости, которая происходит при установке шестигранного имплантата в два этапа, можно уменьшить или устранить, если восстанавливать имплантаты с применением абатментов меньшего диаметра способом, в практике именуемым “переключение платформы” (“platform-switching”) [5]. Была разработана новая конструкция имплантата, способствующая применению данной методики, и предварительные клинические результаты свидетельствуют о сохранении костного гребня. В настоящее время клинические испытания продолжаются. 

Список литературы находится в редакции